

D-2 消化管内線虫寄生例

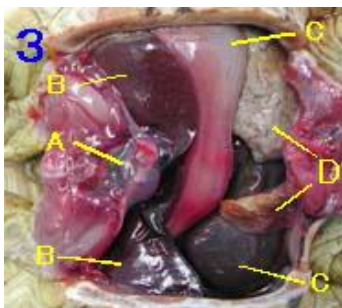
ヒヨウモンガメ ♀ *Geochelone pardalis*

写真 1、2



腹側に薄く赤味がありますが生前からのものかどうかは不明です。

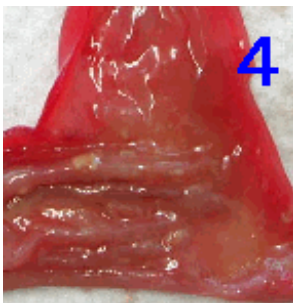
写真 3



腹甲を除去した内臓腹側面

A：心臓
B：肝臓
C：消化管
D：膀胱（白いのは尿酸）

写真 4



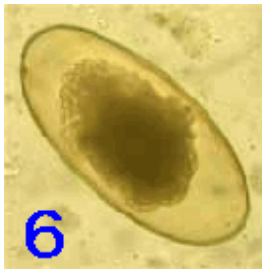胃を切開し粘膜を見たもの。食物は何も入っていませんでした。

写真 5



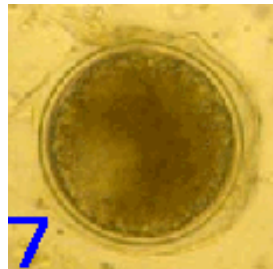
結腸を開くと、少しの食物残渣（緑色のもの）とギョウチュウの寄生がみられました。（矢印：白いのがギョウチュウ）

写真 6



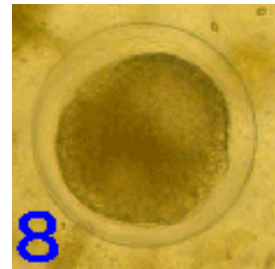
便検査で認められたギョウチュウ卵。

写真 7



繊毛中のシスト。

写真 8



7と同一のもので、7とは発生段階が異なるための形態変化。便中には主に7の形が多く見られました。